

Herida penetrante de tórax con tamponade y lesión de aurícula derecha

Penetrating chest wound with injury right atrium and tamponade

Salvador Álvarez-Ibarra*, Manuel de-Atocha-Rosado-Montero*, Guillermo Padrón Arredondo*

RESUMEN

Introducción. Las lesiones cardiacas penetrantes se han incrementado debido al aumento de la violencia social actualmente, sobre todo en personas jóvenes.

Caso clínico. Masculino de 35 años de edad que presenta herida punzo cortante en hemitórax anterior con 20 minutos de evolución. A su ingreso el paciente se encuentra consciente, farfullante, con aliento etílico y palidez de tegumentos e ingurgitación yugular. Presenta hipotensión arterial y ruidos cardiacos apagados (triada de Beck) con lesión de 2 cm de longitud a nivel del tercer espacio intercostal y paraesternal derecho con hemorragia activa y salida de aire. En urgencias se coloca sonda pleural. Los signos vitales a su ingreso fueron: tensión arterial (TA) 90/63 mmHg, frecuencia cardiaca (FC) 116 lpm, frecuencia respiratoria (FR) 18 rpm y temperatura 35°C. Los resultados de laboratorio mostraron: hemoglobina (Hb) 8.3 g/dL, hematocrito (Hto) 23.7%, glucosa 166 mg/dL, resto normal. Se traslada al paciente a quirófano y se realiza toracotomía anterolateral izquierda de urgencia, encontrando tamponade. Se realiza ventana pericárdica de 3 x 3 cm y se observa hematoma en aurícula derecha que se evacúa observando una lesión de 3 cm en aurícula derecha, se colocan parches de pericardio con puntos simples de colchonero en U con prolene 3-0, obteniendo hemostasia completa.

Discusión. Setenta y cinco por ciento de las muertes relacionadas con trauma corresponden al trauma torácico y muy pocos pacientes logran llegar con vida a un hospital. En el pasado, el inevitable retraso en el diagnóstico, la transferencia tardía al quirófano y el deterioro fisiológico condujeron a toracotomías innecesarias; actualmente, con la reversión de estas situaciones, los pacientes ahora tienen una mejor oportunidad de sobrevivir.

Palabras clave. tórax; heridas y traumatismos; atrios cardiacos.

ABSTRACT

Introduction. Penetrating cardiac injuries have increased due to the actual rise in social violence, especially in young people.

Clinical case. Thirty five years-old male who had a dagger like wound in the anterior thorax with 20 minutes of evolution. At his arrival to the emergency room patient is conscious, gibbering, with ethylic breath, pallor of teguments and jugular ingurgitation (elevated jugular venous pressure). The patient presents low blood pressure and muffle heart sounds (Beck's triad) finding a 2 cm length injury at the third intercostal space and right paraesternal line with active bleeding and air outlet. A pleural probe was placed at emergency department. Vital signs at the admission were: blood pressure (BP) 90/63 mmHg, heart rate (HR) 116 rpm, breathing rate (BR) 18 bpm and temperature 95.0 F. Laboratory results showed: hemoglobin (Hb) 8.3 g/dL, hematocrit (Ht) 23.7%, glucose 166 mg/dL, normal rest. It has been performed a left anterolateral thoracotomy emergency finding a cardiac tamponade, a 3 x 3 cm pericardial window was developed identifying a right atrium hematoma which is evacuated, observing a 3 cm wall laceration, pericardial patches were placed with simple horizontal mattress sutures with 3-0 prolene.

Discussion. Seventy-five percent of deaths related to trauma are due to the thoracic trauma patients and very few achieve to reach a hospital alive. In the past, the inevitable delay in diagnosis, late transfer to the operating room and physiological deterioration led to unnecessary thoracotomies; currently, with the reversal of these situations, patients now have a better chance of survival.

Keywords. thorax; wounds and injuries; heart atria.

*Hospital General de Playa del Carmen. Secretaría de Salud de Quintana Roo. México.

Correspondencia: Salvador Álvarez-Ibarra. Hospital General de Playa del Carmen, Quintana Roo. Av. Constituyentes s/n con Av. 135 Colonia Ejido. Playa del Carmen, Quintana Roo, México. C.P. 77712.

Correo electrónico: gamal86@hotmail.com

Recibido: 26 de mayo de 2015

Aceptado: 21 de julio de 2016.

INTRODUCCIÓN

A principios del siglo XVIII Boerhaave etiquetó a todas las heridas penetrantes cardiacas como mortales por necesidad; Billroth llegó a pontificar: “el cirujano que intente suturar una herida del corazón debería perder el respeto de sus colegas”; Rehn fue el primero en tener éxito en la reparación de una herida punzocortante de 1.5 cm de diámetro del ventrículo derecho nombrándola cardiografía; Hill fue el primer cirujano en realizar una cardiografía exitosa en Estados Unidos; y la primera cardiocentesis fue realizada por Dominique-Jean Larrey, cirujano de Napoleón Bonaparte ⁽¹⁻⁴⁾.

Las lesiones cardiacas penetrantes se han incrementado debido al aumento de la violencia social actualmente, sobre todo en personas jóvenes. A partir del siglo XX las intervenciones operatorias de emergencia han sido utilizadas como tratamiento definitivo en lugar de las pericardiocentesis, que solamente se efectúan como medida de apoyo mientras se realiza el traslado del paciente a un hospital con mayor cobertura ⁽⁵⁾.

La gran mayoría de los pacientes con lesiones cardiacas penetrantes fallecen debido al retraso en las intervenciones de emergencia, al transporte inadecuado y/o al incremento del tiempo quirúrgico. Las intervenciones en los servicios de urgencias, el transporte rápido de los pacientes, la valoración expedita y la rápida intervención quirúrgica son medidas que pueden salvar vidas en los casos de trauma cardiaco. Por tanto, las lesiones entre la línea axilar anterior izquierda y la línea media clavicular derecha a través del pezón derecho, con el área yugular hacia arriba y el epigastrio superior hacia abajo debe ser considerado con posible lesión cardiaca subyacente ⁽⁵⁾.

CASO CLÍNICO

Paciente masculino de 35 años de edad que acude al servicio de urgencias por presentar herida punzo-cortante (debido a violencia intrafamiliar con cuchillo de cocina) en hemitórax anterior con 20 minutos de evolución. A la exploración física el paciente se encuentra consciente, farfullante, con aliento etílico, palidez de tegumentos e ingurgitación yugular (hipertensión venosa). Presenta hipotensión arterial y ruidos cardiacos apagados (triada de Beck) con lesión de 2 cm de longitud a nivel del tercer espacio intercostal y paraesternal derecha -área de Murdock y Sawers (figura 1) ⁽⁶⁾, con hemorragia activa y salida de aire a través de la misma, el resto de la exploración física normal.

En urgencias se coloca sonda pleural y se observa únicamente salida de aire (neumotórax). Los signos vitales a su ingreso fueron: TA 90/63 mmHg, FC 116 lpm, FR 18

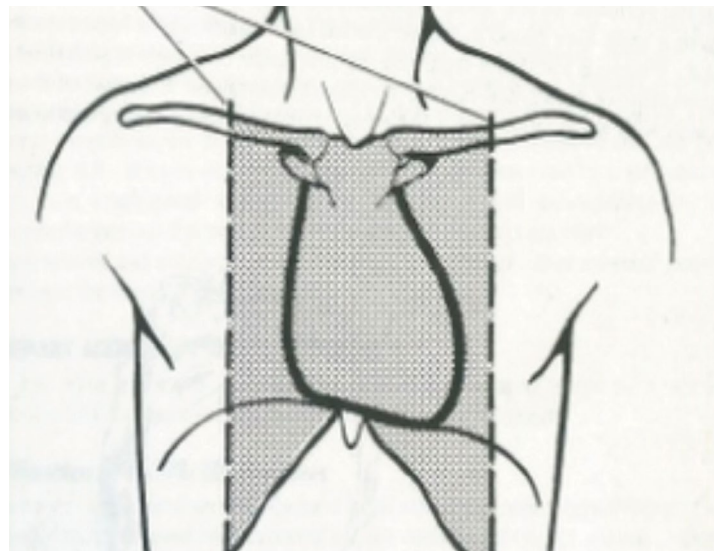


FIGURA 1. Zona precordial de Murdock y Sawers.

rpm y temperatura 35° C. Los resultados de laboratorio mostraron: Hb 8.3 g/dL, Hto. 23.7%, glucosa 166 mg/dL y el resto dentro de parámetros normales.

No se realizó ecocardiograma debido a que no se contaba con el recurso en ese momento. Con los antecedentes previos se integró diagnóstico de choque hipovolémico por herida punzocortante en tórax y tamponade. Se traslada al paciente a quirófano y se lleva a cabo toracotomía anterolateral izquierda de urgencia (figura 2). Se realiza ventana pericárdica de 3 x 3 cm, con aproximadamente 200 ml de sangre, se evacúan coágulos y se observa hematoma en aurícula derecha que se evacúa observando una lesión de 3 cm.

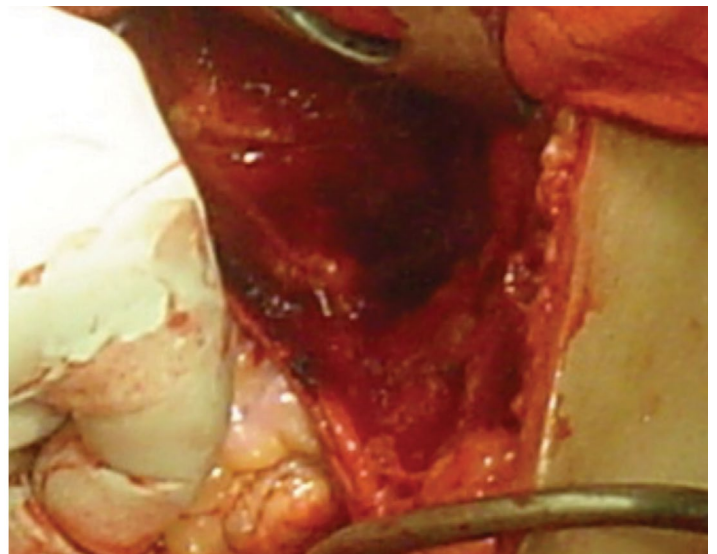


FIGURA 2. Toracotomía anterolateral izquierda.

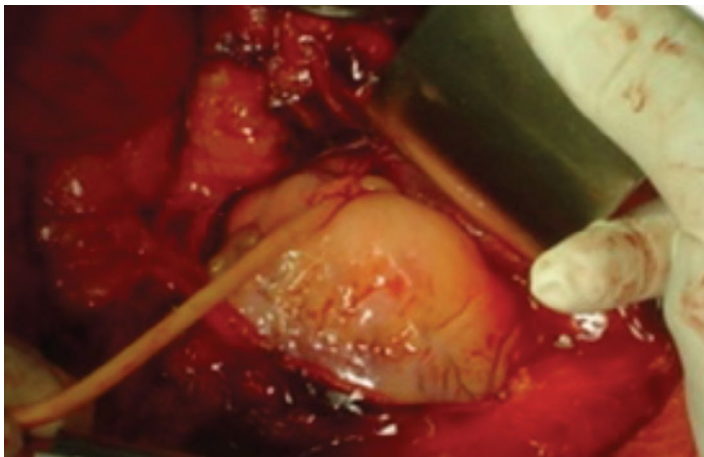


FIGURA 3. Sonda Foley hemostática en aurícula derecha.

Se realiza hemostasia digital seguido de colocación de sonda Foley globo 20 (figura 3), se colocan parches de pericardio con puntos simples en U con prolene 3-0 alrededor de la lesión, y se obtiene hemostasia completa al retiro de la sonda Foley; se lava cavidad pleural y se colocan dos sondas pleurales anterior y posterior en hemitórax izquierdo.

El paciente ingresa a la unidad de terapia intensiva y posteriormente a piso, se realiza ecocardiograma doppler transtorácico de control sin datos patológicos y tiene una estancia intrahospitalaria de 7 días, siendo dado de alta sin complicaciones con diagnóstico final de tamponade por herida punzocortante de aurícula derecha.

DISCUSIÓN

Setenta y cinco por ciento de las muertes relacionadas con trauma corresponden al trauma torácico y muy pocos pacientes con trauma cardiaco penetrante logran llegar con vida a un hospital. Debido al aumento de la prevalencia de este tipo de lesiones, a la escasa comprensión de su patogénesis, y a su cuadro clínico y manejo del trauma cardiaco por el personal médico, esta patología se está convirtiendo en una prioridad médico-quirúrgica.

Fatimi SH, et al. ⁽⁷⁾ encontraron en una revisión de 169 pacientes con diagnóstico preoperatorio de lesión vascular, que 13 de ellos presentaron lesiones cardiacas y/o cardiovasculares mayores con una mortalidad global de 15,4%. Ellos enfatizan que en el pasado el inevitable retraso en el diagnóstico, la transferencia tardía al quirófano y el deterioro fisiológico de este tipo de pacientes condujeron a toracotomías innecesarias y que con la reversión de estas situaciones los pacientes podrían

tener una mejor oportunidad de sobrevivida.

Karigo y cols. ⁽⁸⁾ informan de un caso accidental de trabajo, en donde una hoja de un equipo de corte de losa, al desprenderse, se impactó en el área toracoabdominal del trabajador, ocasionando lesión cardiaca asociada con lesión de estómago, diafragma y pulmón, siendo intervenido quirúrgicamente con resultado exitoso. Esto indica que en este tipo de trauma las lesiones asociadas no son raras.

Durante mucho tiempo se ha recomendado la toracotomía inmediata en la sala de emergencias, sobre todo en casos de traumas penetrantes, no así en el trauma cerrado que puede dar tiempo a realizar estudios de gabinete para ayudar a precisar el tipo de lesión o lesiones subyacentes. En su estudio, Khorsandi M et al., ⁽⁹⁾ recomiendan que en los casos de trauma penetrante, la toracotomía de urgencia durante la resucitación en un paciente *in extremis* es adecuada y ésta es realizada mediante toracotomía anterior izquierda o una toracotomía media anterior bilateral, mismas que proporcionan un acceso inmediato al corazón, los grandes vasos y al pulmón a fin de permitir la evacuación del tamponade, el control directo de la hemorragia intratorácica, el masaje cardiaco directo y/o la colocación de clamps en la aorta descendente. En este estudio tipo cohorte de Khorsandi M, et al. el rango de sobrevivida de los pacientes fue de 1,6% entre 2,193 casos y 15,0% de estos casos presentaron daño neurológico irreversible.

Por lo anterior, algunos autores como Rhee PM, et al. ⁽¹⁰⁾, Hunt PA, et al. ⁽¹¹⁾, y el Working Group, Ad Hoc Subcommittee on Outcomes, American College of Surgeons-Committee on Trauma ⁽¹²⁾, proscriben la toracotomía de urgencia en pacientes que ya no presentan signos vitales en el lugar del accidente, y la contraindican relativamente en los casos de paro cardiaco al llegar al hospital o recién a su ingreso a urgencias, sobre todo en trauma cerrado.

En el presente caso, el paciente llegó vivo al hospital con datos de tamponade (triada de Beck), misma que se presenta completa en 10,0% al 30,0% de los pacientes, y la lesión que presentó fue en aurícula derecha, que presenta una frecuencia del 16,0% entre las lesiones del miocardio. No se realizó el FAST ni ecocardiografía preoperatoria por falta del recurso, aunque ésta última tiene una sensibilidad del 90,0% y especificidad del 97,0% y 96,0% de certeza para detectar una lesión cardiaca en presencia de derrame pleural severo y/o hemo neumotórax disminuye su valor diagnóstico ^(7,12).

El manejo de este caso estuvo acorde con la guía de diagnóstico y tratamiento de la pericarditis en el adulto CIE 10: I 30 Pericarditis aguda. Otros autores como Isla-

Ortiz D, et al. ⁽¹³⁾ del hospital de Xoco, también observan los mismos principios de tratamiento de emergencia en este tipo de pacientes.

Con respecto a la pericardiocentesis, ésta tiene una tasa de falsos negativos del 80,0% y una tasa de falsos positivos del 33,0%, procedimiento reservado para los pacientes con gran compromiso hemodinámico en donde no se haya encontrado la causa del mismo ⁽¹⁴⁾. Por lo tanto, la pericardiocentesis tiene un papel limitado como descompresión cardiaca temporal en centros hospitalarios en donde el tratamiento quirúrgico no esté disponible de inmediato y sea necesario su referencia a un hospital con mayor capacidad resolutive ⁽¹⁵⁾.

Enríquez y cols. ⁽¹⁶⁾ informan de un caso de tamponade retardado en un paciente de 32 años con herida por arma blanca, quien en la evaluación inicial se diagnosticó con infarto traumático apical del miocardio, y después de una evolución estable, desarrolló un tamponade agudo que requirió de cirugía de emergencia, encontrando un trombo sobre una laceración en el segmento medio de la coronaria descendente anterior izquierda, la cual se reparó con un punto de sutura simple.

Vásquez Minero JC et al. ⁽¹⁷⁾ informan de dos casos de tamponade tardío por lesión por arma de fuego con sobrevida de ambos pacientes. Otros autores indican la

toracotomía para los pacientes que llegan en paro cardiaco al hospital; y para aquellos pacientes que llegan estables lo suficiente para ingresar a quirófano, la esternotomía media es la incisión indicada.

Las lesiones penetrantes del miocardio invariablemente causan hemorragia, siendo mandatoria su atención para reparar la laceración y así evitar el tamponade mediante puntos simples separados o suturas de colchonero, lo cual es difícil en un corazón latiendo. A veces la rápida manipulación del corazón y su elevación, ocasionan disrritmias complejas y eventualmente paro cardiaco. Por lo cual en casos difíciles recomiendan el uso del epRetract™, estabilizador retráctil del epicardio, que permite la reparación controlada del miocardio lacerado en sitios difíciles y en donde la manipulación cardiaca es riesgosa ⁽¹⁸⁾.

CONCLUSIÓN

En el pasado, el inevitable retraso en el diagnóstico, la transferencia tardía al quirófano y el deterioro fisiológico condujeron a toracotomías innecesarias; actualmente, con la reversión de estas situaciones, los pacientes ahora tienen una mejor oportunidad de sobrevida.

REFERENCIAS BIBLIOGRÁFICAS

1. Lateef Wani M, Ahangar AG, Nabi Wani S, Irshad I, Ul-Hassan N. Penetrating Cardiac Injury: A Review. *Trauma Mon* 2012; 17(1):230-232.
2. Werner OJ, Sohns C, Popov AF, Haskamp J, Schmitto JD, Ludwig Rehn (1849-1930): the German surgeon who performed the worldwide first successful cardiac operation. *J Med Biogr* 2012; 20(1):32-34.
3. Harman PK, Trinkle JK, Injure to Hearth. In: Moore EE, Mattox KL, Feliciano DV, editors. *Trauma*. 2nd ed. Norwalk Appleton & Lange; 1991.
4. Hill LL. Report a case of successful suture of the hearth. *Medical Record* 1902; 29:846.
5. Mataraci I, Polat A, Cevirme D, Büyükbayrak F, Şaşmazel A, Tuncer E. et al. Increasing numbers of penetrating cardiac trauma in a new center. *Ulus Travma Acil Cerrahi Derg*. 2010; 16(1):54-58.
6. Acuña P. Traumatismo cardíaco penetrante. Nueve años de experiencia en Cancún, Academia Mexicana de Cirugía. *Cir Ciruj* 2003; 71:23-30.
7. Fatimi SH, Hanif HM, Awais A, Shamsi G, Muzaffar M. Major thoracic vessels and cardiac trauma: case series from a center in a developing country. *Travma Acil Cerrahi Derg* 2012; 18 (6):490-494.
8. Karigyo CJT, Fan OG, Yoshida MM, Menescal RJ, Tarasiewicz MJ. Transfixing cardiac injury with perforation in stomach, diaphragm and lung: unusual scenario in penetrating trauma. *Rev Bras Cir Cardiovasc* 2014; 29(1):103-106.
9. Khorsandi M, Skouras Ch, Shah R. Is there any role for resuscitative emergency department thoracotomy in blunt trauma? *Interact Cardiovasc Thoracic Surg* 2013; 16:609-516.
10. Rhee PM, Acosta J, Bridgeman A, Wang D, Jordan M, Rich N. Survival after emergency department thoracotomy: review of published data from de past 25 years. *J Am Coll Surg* 2000; 190:288-298.

11. Hunt PA, Greaves I, Owens WA. Emergency thoracotomy in thoracic trauma- a review. *Injury* 2006; 37: 1-19.
12. Working Group, Ad Hoc Subcommittee on outcomes, American College or Surgeons-Committee on trauma. Practique management guidelines for emergence department thoracotomy. *J Am Coll Surg* 2001; 193:303-309.
13. Isla-Ortiz D, Esperón-Lorenzana GI, Trejo-Suárez J, Pérez-Palacios R, García- Vega JA, Rodríguez-Benítez F, et al. Trauma penetrante de tórax con lesión cardiaca, manejados mediante toracotomía de urgencia en el Hospital General "Xoco": reporte de 33 casos. *Trauma* 2005; 8 (3): 71-75.
14. Lee TH, Ouellet JF, Cook M, Schreiber MA, Kortbeek JB. Pericardiocentesis in trauma: a systematic review. *J Trauma Acute Care Surg* 2013; 75(4):543-549.
15. Rodríguez-Ortega MF, Cárdenas-Martínez G, Vázquez-Minero JC, Gómez- García MA, Vega-Rivera F, Zepeda Sanabria JR, et al. Experiencia en el tratamiento de lesiones de corazón por el cirujano general. *Cir Gal* 2004; 26(1): 7-12.
16. Enríquez SG, Fernández CG, Entem FR, San José Garagarza JM, Durán RM. Delayed pericardial tamponade after penetrating chest trauma. *Eur J Emerg Med* 2005; 12(2):86-88.
17. Vázquez Minero JC, Ávila Pérez O, Ugalde Loredó JC, Díaz Barrientos C, Ceballos Berruecos R. Dos casos de presentación tardía de lesiones cardíacas. *Rev Inst Nal Enf Resp Méx* 2008; 21 (2): 114-117.
18. Vu T, Mazzini FM, Asensio JA. The chase epicardial stabilizer as an adjunct tool for the management of penetrating cardiac injuries. *Ann R Coll Surg Engl* 2012; 94:530-535.