

## Dermatofibroma auricular secundario a colocación de piercing

## Dermatofibroma headset secondary to placement of piercing

Guillermo Padrón-Arredondo\*, José Antonio Fernández-Amador\*

### RESUMEN

**Introducción.** El oído externo está expuesto al medio ambiente y al trauma, y debido a su escasa vascularidad es sensible a las infecciones y enfermedades. La localización externa amplia, hace que estas patologías sean fáciles de diagnosticar y de tratar.

**Caso clínico.** Paciente femenino de 14 años de edad que presenta lesión auricular derecha de un año de evolución, la cual inició posterior a la colocación de un piercing de oro. La paciente presenta una tumoración sésil en la región superior del hélix no dolorosa. La paciente no tiene antecedentes de cicatrices queloides, patología inicialmente considerada o de fibroma. Se realiza exéresis de la tumoración, previa hemostasia de vasos nutricios, con cierre primario con inyección de corticoides local en el mismo sitio. Se envía el tumor a patología, el cual reporta dermatofibroma auricular.

**Discusión.** La colocación de piercing para el embellecimiento es comúnmente observado en las personas jóvenes, sin embargo, los riesgos inherentes a su colocación, como infecciones y cicatrices, son escasamente divulgados. El dermatofibroma, también conocido como histiocitoma fibroso benigno, es una de las lesiones del tejido blando cutáneo más comunes, y se presenta hasta en 3% de los tejidos enviados a histopatología. En esta paciente solamente se presentó una lesión asintomática y de lento crecimiento, que provocó que la paciente no requiriera de tratamiento hasta que la misma fue tan obvia que llamaba la atención, y por lo mismo solicitó su tratamiento definitivo. La paciente continúa bajo vigilancia para observar si recidiva.

**Palabras clave.** neoplasias, pabellón auricular, perforación del cuerpo, histiocitoma fibroso benigno.

### ABSTRACT

**Introduction.** The outer ear is exposed to the environment and trauma, and due to low vascularity makes it vulnerable to infections and diseases. The wide external location makes these diseases are easy to diagnose and treat.

**Case report.** A 14 years old female with an outer ear lesion that began a year ago after placing a gold piercing auricular (pinna). The patient has a painless, sessile tumor in the upper region of helix. The patient had no history of keloid disease initially considered or fibroma. After removal of the tumor, previous feeding vessels hemostasis, primary closure with local corticosteroid injection in the same place is performed. The tumor was sent to the pathology study and reported an external ear dermatofibroma.

**Discussion.** The placement of piercing for beautification is commonly observed in young people; however, the risks inherent in their placement as infection and scarring are rarely disclosed. The dermatofibroma, also known as benign fibrous histiocytoma is one of the most common skin lesions of soft tissue and occur in up to 3% of tissues sent to histopathology. In our patient only an asymptomatic, slow-growing lesion caused that the patient did not require treatment until it was so obvious that attracted attention and therefore sought for definitive treatment. The patient remains under surveillance in search of recurrence.

**Keywords.** Neoplasms, ear auricle, body piercing, histiocytoma, benign fibrous.

\*Hospital General de Playa del Carmen. Secretaría de Salud de Quintana Roo. México.

Correspondencia: Padrón-Arredondo. Cerrada Corrales No. 138, residencial Playa del Sol, Playa del Carmen, Quintana Roo. México. C.P. 77724  
Correo electrónico: gpadronarredondo@hotmail.com

RECIBIDO: 14 de abril de 2015.

ACEPTADO: 21 de diciembre de 2015.

## INTRODUCCIÓN

El oído externo está expuesto al medio ambiente y al trauma, y debido a su escasa vascularidad lo hace sensible a las infecciones y enfermedades. La localización externa amplia, hace que estas patologías sean fáciles de diagnosticar y de tratar.

Clínicamente las lesiones/neoplasias en la oreja se pueden dividir en:

1. Anomalías color carne, como: pápulas (trago accesorio, tofos gotosos, cáncer de piel no melanoma); placas (acantoma fissuratum); nódulos (condrodermatitis hélices nodularis, queloides, nódulos subepidérmicos calcificados); quistes (pseudoquiste auricular y quistes epidermoides.)
2. Apariencia eritematosa, como: máculas (queratosis actínica); placas (lupus eritematoso discoide, lupus pernio o sarcoidosis; dermatitis seborreica; nódulos (policondritis recidivante);
3. Anomalías de color azul, como: máculas (ochornosis), y pápulas (lagos venosos);
4. Anomalías color café como: máculas (lentigo maligno, nevos de unión y lentigo solar) y pápulas (nevo compuesto y queratosis seborreica); y
5. Anomalías color negro como: máculas (melanoma) <sup>(1)</sup>.

En cuanto a la clasificación histológica, este tipo de lesiones pueden dividirse en: tumores epiteliales del oído externo –no malignos (queratosis seborreica, ateromas, granuloma fissuratum); preneoplásicos (queratosis actínica, cuernos cutáneos); y tumores malignos (carcinoma de células basales, enfermedad de Bowen, y carcinoma de células escamosas)- y tumores no epiteliales del oído externo (tumores no malignos como queloides; preneoplásicos como lentigo maligno; tumores malignos como melanoma; lesiones inflamatorias como enfermedad de Winkler y linfocitoma; lesiones infecciosas como condritis y pericondritis auricular, lupus vulgaris; y lesiones raras como cilindroma, tumores de los anexos, nevo azul, apéndices auriculares, enfermedad de Osler-Weber-Rendu) <sup>(2)</sup>.

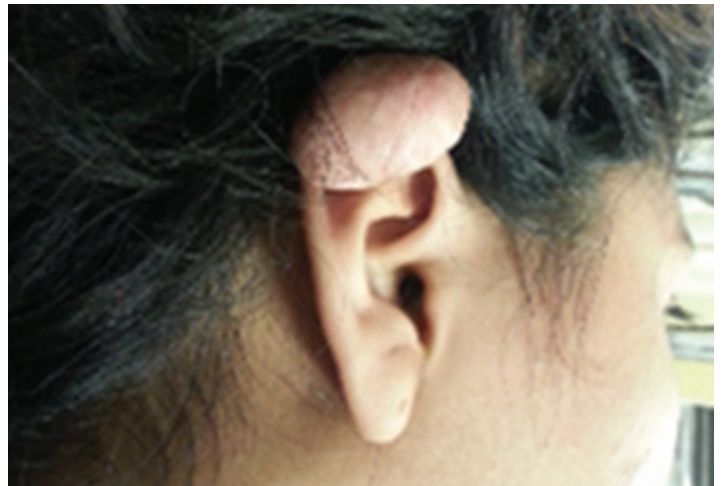**Cuadro 1:** Recomendaciones para la prevención de la infección después de la perforación.

- La perforista debe usar guantes estériles después lavarse las manos con agua y jabón.
- Un solo uso, el equipo no reutilizable deberá ser utilizado para realizar la perforación; y cualquier artículo que no sea desechable debe esterilizarse en autoclave para cada cliente.
- La joyería de metal que se coloca en el momento de la perforación debe esterilizarse en autoclave.
- Antes de perforar la piel en el sitio de perforación, debe ser limpiada con una base de alcohol desinfectante para uso individual.

- Después de la perforación, el sitio debe ser limpiado diariamente con una solución antiséptica; de lo contrario, la zona de la perforación no debe ser manejada hasta que se haya curado.
  - La exposición de la zona de la perforación al agua dulce o agua en piscinas y jacuzzis debe evitarse hasta que el sitio se haya curado.
  - El cliente debe ser instruido para buscar atención médica ante los primeros signos de infección, incluyendo eritema, dolor o secreción del sitio.
- \* Estas recomendaciones se basan en la opinión de un experto clínico. No hay evidencia para apoyar el uso de tratamiento antimicrobiano profiláctico para prevenir la infección en los sitios de perforación.

## CASO CLÍNICO

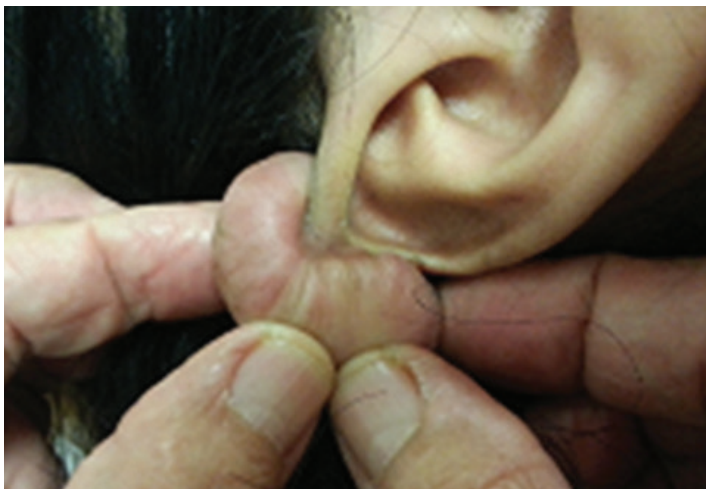Paciente femenino de 14 años de edad que presenta lesión auricular derecha de un año de evolución, la cual inició posterior a la colocación de un piercing de oro. La paciente presenta una tumoración sésil en la región superior del hélix no dolorosa y solamente quiere quitarse el tumor por cuestiones de estética, ya que en aquel momento, ocultaba la lesión con su pelo de manera eficiente, y por un descuido, la madre observó la tumoración y acudió al servicio para su tratamiento (figura 1).



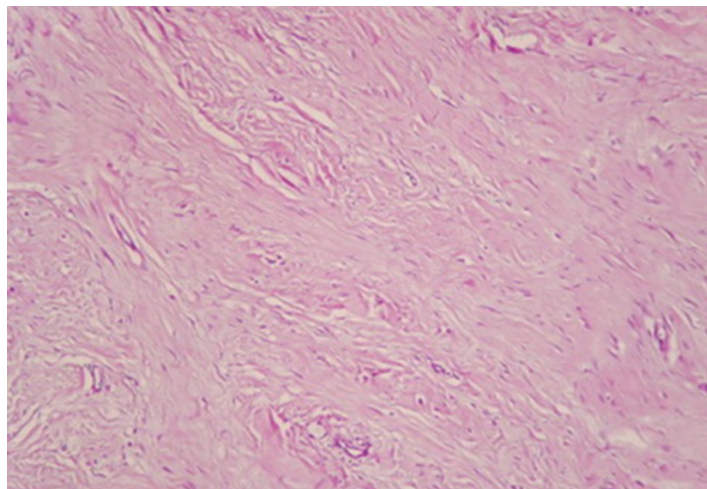
**Figura 1.** Panorámica de la tumoración en el pabellón auricular derecho post colocación de piercing.

En el mismo pabellón auricular, en el canal del hélix, empieza a iniciarse una lesión por la misma causa. La paciente no tiene antecedentes de cicatrices queloides, patología inicialmente considerada o un fibroma.

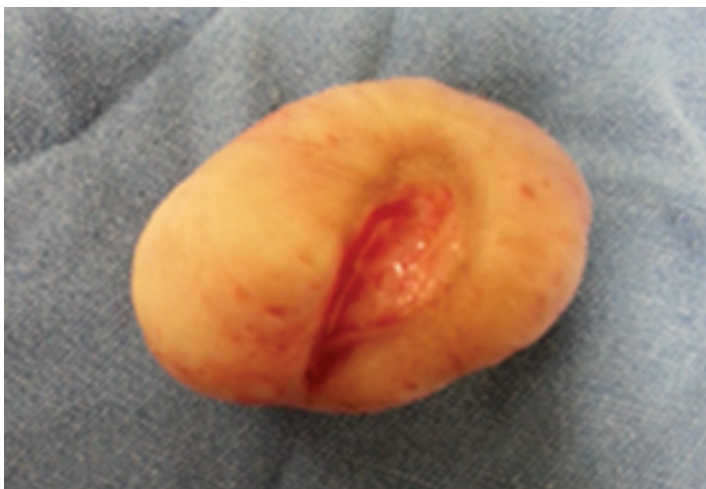Se solicitaron análisis preoperatorios y se realizó exéresis de la tumoración, previa hemostasia de vasos nutricios con cierre primario con puntos simples previa inyección de corticoides local en el mismo sitio (figura 2). Se envía el tumor a patología el cual reporta dermatofibroma auricular.



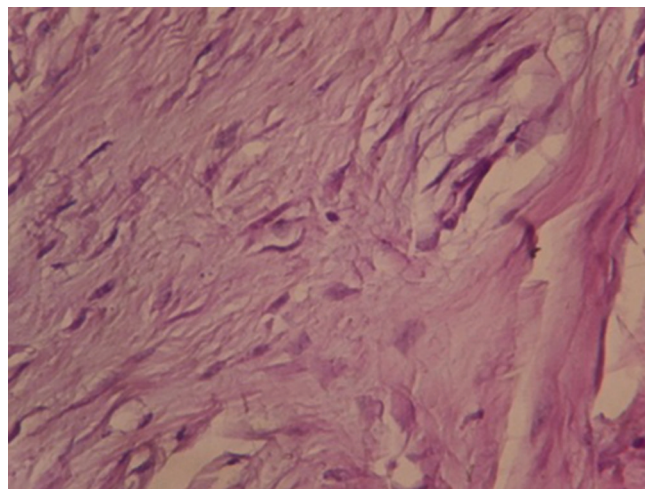
**Figura 2.** Tumoración sésil del hélix superior del pabellón auricular derecho post colocación de piercing.



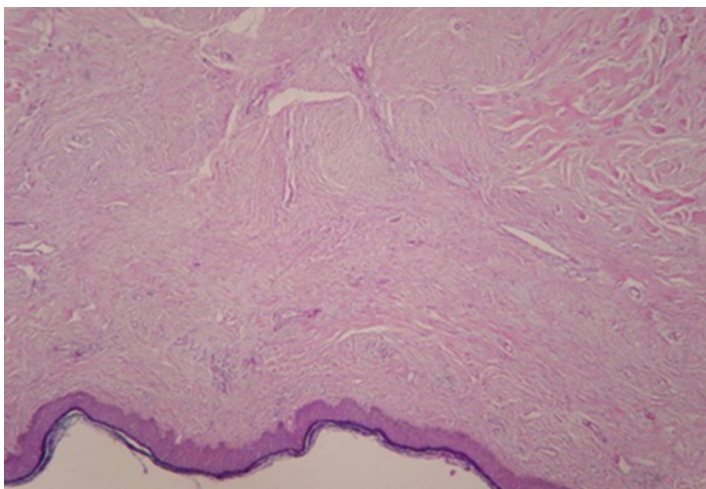
**Figura 5.** Lesión con patrón en rehilete, constituida por células fibroblastos con haces de colágeno. Tinción H y E.



**Figura 3.** Tumor escindido.



**Figura 6.** Fibroblastos activos sin atipia, ni mitosis, ni necrosis. Tinción H y E.



**Figura 4.** Lesión mesenquimatosa originada en dermis; epidermis sin alteraciones. Tinción H y E.

## DISCUSIÓN

La perforación del oído (vedha karna) es costumbre religiosa hindú practicada ampliamente en la India. Mientras que algunos creen que las orejas perforadas ayudan a alejar el mal, otros perforan las orejas por motivos puramente estéticos.

La colocación de piercing para el embellecimiento es comúnmente observado en las personas jóvenes, sin embargo, los riesgos inherentes a su colocación, como infecciones y cicatrices, son escasamente divulgados<sup>(3,4)</sup>.

Por otra parte, las complicaciones más comunes posteriores a la aplicación de piercing en el pabellón auricular son: 1) granulomas piógenos, 2) el impétigo, 3) la celulitis y 4) los queloides<sup>(5)</sup>. El presente caso es poco frecuente y de presentación aparatosa o llamativa.

El granuloma piógeno, también conocido como hemangioma capilar lobular, es un tumor vascular de color rojo brillante, de color marrón, con una fina epidermis intacta. Éste, usualmente ocurre después de un traumatismo trivial, como el ocasionado por la colocación de un piercing o un arete, costumbre muy arraigada en la población femenina recién nacida<sup>(6)</sup>.

Con respecto al impétigo y la celulitis, los organismos que causan la infección en los sitios de perforación se pueden introducir en el tiempo del procedimiento o durante la atención después del mismo, y las infecciones son causadas generalmente por la flora comensal en el sitio del piercing. Sin embargo, los piercings de cartilago auricular llevan un mayor riesgo de infección que los piercings colocados en los tejidos blandos. Además, la infección en el sitio de una perforación del oído puede ser causada por *Pseudomona aeruginosa*, que debe ser cubierta inicialmente con un régimen antimicrobiano empírico<sup>(7)</sup>.

Debido a la tendencia actual hacia la colocación de piercings más allá del lóbulo del pabellón auricular, se ha incrementado la perforación del cartilago auricular, lo que ocasiona pericondritis de la pinna u oreja<sup>(8,9)</sup>.

La cicatriz queloide es una masa cutánea caracterizada por la proliferación de fibroblastos nodulares de la dermis, y tiene predilección por una localización anatómica distintiva<sup>(10)</sup>.

El dermatofibroma, también conocido como histiocitoma fibroso benigno, es una de las lesiones del tejido blando cutáneo más comunes y se presentan hasta en 3% de los tejidos enviados a los laboratorios de dermatología<sup>(11-14)</sup>. Sin embargo, algunos autores subclasifican histológicamente a los dermatofibromas como: aneurismáticas,<sup>(15)</sup> hemosideróticas, celulares, epitelioides, atípicas,

lipídicas, de células claras, en empalizada, atróficas, queloides, de células granulares, mixoides, liquenoides, de células en balón y variantes en anillo de sello.

Clínicamente, los dermatofibromas se presentan como pápulas simples o múltiples bien circunscritas de color café-rojizo, asintomáticas y de lento crecimiento, de 0.5 a 1 cm de diámetro y se presentan en adultos jóvenes en piernas y tronco, pero en adolescentes, pueden aparecer en localizaciones atípicas como cabeza, cuello y extremidades superiores. Asimismo, pueden tener localizaciones extracutáneas como en los huesos largos<sup>(16)</sup>. También se han reportado casos en los labios<sup>(17)</sup>, posterior a tatuajes, en donde las complicaciones más frecuentes son la inflamación, granulomatosis, infecciones y neoplasias<sup>(18)</sup>.

En muchos casos, la colocación de piercing auriculares se realiza sobre el cartilago y se han presentado procesos infecciosos de difícil tratamiento y con secuelas deformantes que posteriormente requerirán de la intervención del cirujano plástico para su corrección<sup>(18)</sup>.

## CONCLUSIÓN

En esta paciente, solamente se presentó una lesión asintomática y de lento crecimiento que provocó que la paciente no requiriera de tratamiento, hasta que la misma fue tan obvia que llamaba la atención y por lo mismo solicitó su tratamiento, quirúrgico en este caso. La paciente continúa bajo vigilancia para observar el desarrollo del proceso tumoral benigno.

## REFERENCIAS BIBLIOGRÁFICAS

- Orengo I, Robbins K, Marsch A. Pathology of the Ear. *Seminars in Plastic Surgery*. 2011; 25(4):279-287. doi:10.1055/s-0031-1288920.
- Sand M, Sand D, Brors D, Altmeyer P, Mann B, Bechara FG. Cutaneous lesions of the external ear. *Head & Face Medicine*. 2008; 4(2). doi:10.1186/1746-160X-4-2.
- Boisclair S, Rousseau-Harsany E, Nguyen B. Jewellery- and ornament-related injuries in children and adolescents. *Paediatrics & Child Health*. 2010; 15(10):645-648.
- Purim KSM, Rosario BA, Rosario CS, Guimarães ATB. Piercings in medical students and their effects on the skin. *Anais Brasileiros de Dermatologia*. 2014; 89(6):905-910. doi:10.1590/abd1806-4841.20142878.
- Metts J. Common complications of body piercing. *Western Journal of Medicine*. 2002; 176(2):85-86.
- J, Sindhu BR. Pyogenic granuloma at ear piercing site: Report of a case. *Indian Dermatology Online Journal*. 2014; 5(3):347. doi:10.4103/2229-5178.137801.
- Lee TC, Gold WL. Necrotizing *Pseudomonas chondritis* after piercing of the upper ear. *CMAJ : Canadian Medical Association Journal*. 2011; 183(7):819-821. doi:10.1503/cmaj.100018.
- Manca DP, Levy M, Tariq K. Case Report: Infected ear cartilage piercing. *Canadian Family Physician*. 2006; 52(8):974-975.
- Hanif J, Frosh A, Marnane C, Ghufoor K, Rivron R, Sandhu G. "High" ear piercing and the rising incidence of perichondritis of the pinna. *BMJ : British Medical Journal*. 2001; 322(7291):906-907.
- Cugno S, Rizis D, Cordoba C. Beyond the borders of keloid formation: A case report. *The Canadian Journal of Plastic Surgery*. 2011; 19(1):e10-e11.
- Alves JVP, Matos DM, Barreiros HF, Bártolo EAFLF. Variants of dermatofibroma - a histopathological study. *Anais Brasileiros de Dermatologia*. 2014; 89(3):472-477. doi:10.1590/abd1806-4841.20142629.
- Han TY, Chang HS, Lee JHK, Lee W-M, Son S-J. A Clinical and Histopathological Study of 122 Cases of Dermatofibroma (Benign Fibrous Histiocytoma). *Annals of Dermatology*. 2011; 23(2):185-192. doi:10.5021/ad.2011.23.2.185.
- Chung J, Namkoong S, Sim JH, et al. Deep Penetrating Benign Fibrous Histiocytoma of the Foot Associated with Throbbing Pain. *Annals of Dermatology*. 2011; 23(Suppl 2):S239-S242. doi:10.5021/ad.2011.23.S2.S239.
- Kaur H, Kaur J, Gill KS, Mannan R, Arora S. Subcutaneous Dermatofibroma: A Rare Case Report with Review of Literature. *Journal of Clinical and Diagnostic Research: JCDR*. 2014; 8(4):FD01-FD02. doi:10.7860/JCDR/2014/6586.4204.
- Shin JW, Park HS, Kim BK, et al. Aneurysmal Benign Fibrous Histiocytoma with Atrophic Features. *Annals of Dermatology*. 2009; 21(1):42-45. doi:10.5021/ad.2009.21.1.42.
- Sampaio FMS, Gualberto GV, de Cerqueira FGM, de Cerqueira AMM, Treu CM, Vargas TJ de S. Case for diagnosis. *Anais Brasileiros de Dermatologia*. 2014; 89(3):519-520. doi:10.1590/abd1806-4841.20142507.
- Lee HI, Lee JW, Han TY, et al. A Case of Dermatofibroma of the Upper Lip. *Annals of Dermatology*. 2010; 22(3):333-336. doi:10.5021/ad.2010.22.3.333.
- Bittencourt M de JS, de Miranda MFR, de Parijós AM, Mesquita LB, da Fonseca DM, Jambo DAA. Dermatofibroma in a black tattoo: report of a case. *Anais Brasileiros de Dermatologia*. 2013; 88(4):614-616. doi:10.1590/abd1806-4841.20131919.